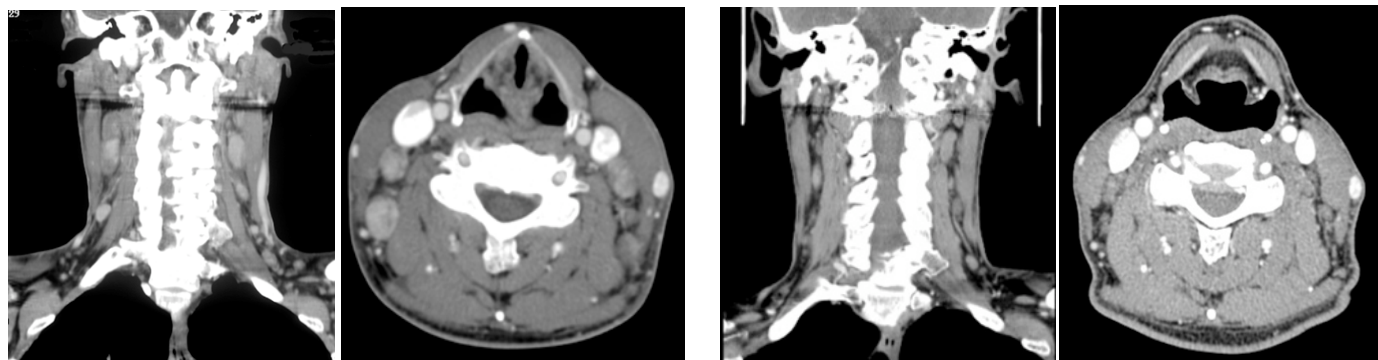


原発性全身性ALアミロイドーシスに対する化学療法の効果

研究分担者: 信州大学医学部内科(脳神経内科、リウマチ・膠原病内科) 池田修一

症例1: 治療後アミロイドによるリンパ節種大が著しく縮小した患者

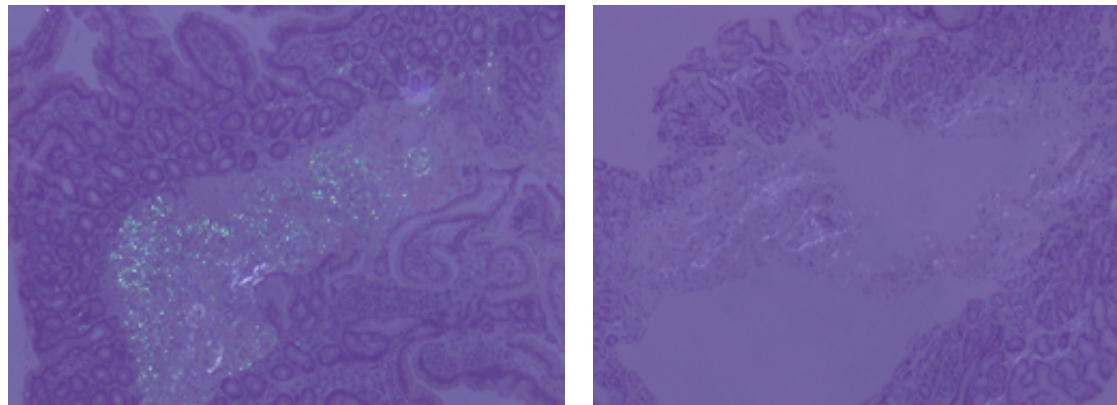


化学療法前

化学療法後5年

症例2: 治療後生検組織上のアミロイドが退縮した患者

胃粘膜生検所見: Congo red 偏光像



化学療法前

化学療法後3年

解 説

治療内容	患者数	3年目生存率
VAD 2クール + High-dose melphalan	25	100%
VAD単独	13	64%
経口melphalan + dexamethazone大量 (M-Dex)	8	64%