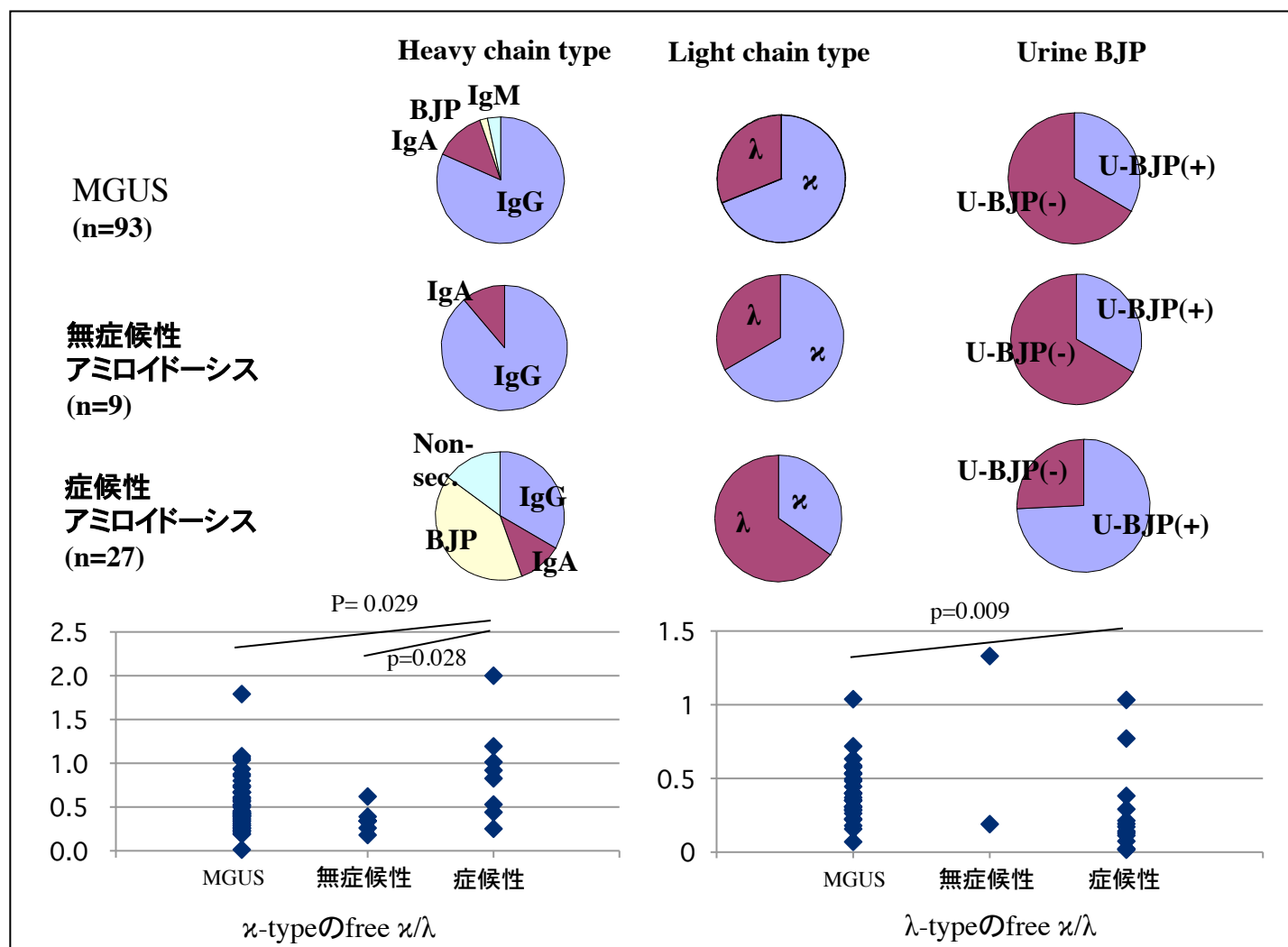


# 無症候性ALアミロイドーシスの臨床的特徴

研究分担者：広島赤十字・原爆病院 検査部 麻奥英毅



## 解 説

1. 無症候性アミロイドーシス（アミロイド沈着は認めるが明らかな臓器障害を認めない）はMGUSの8.8%（9/102）に存在した。
2. 無症候性アミロイドーシスのIg型やfree κ/λなどの臨床的特徴は症候性アミロイドーシスよりもMGUSに近い。
3. 無症候性アミロイドーシスの長期観察例では臓器障害の出現はない。