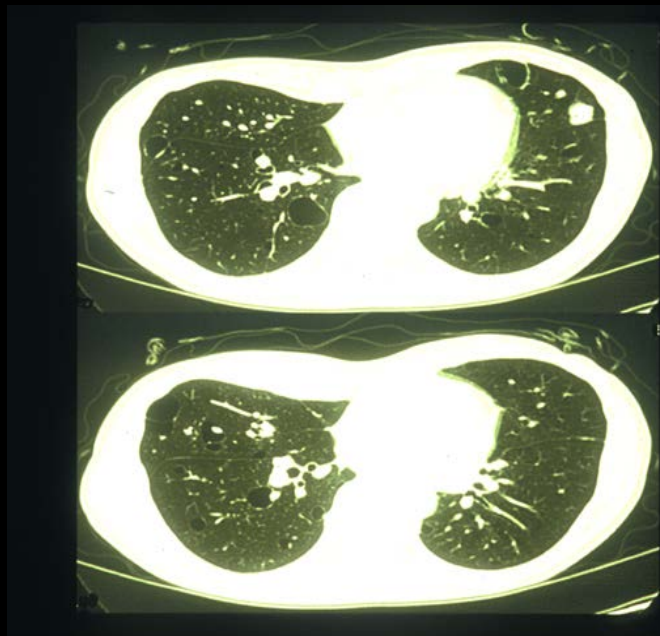


シェーグレン症候群 (SjS) に合併した多源性結節性AL アミロイド症 3例の検討 ——新たな疾患概念?——

分担研究者 池田修一 信州大学医学部脳神経内科、リウマチ・膠原病内科
研究協力者 日根野晃代 信州大学医学部脳神経内科、リウマチ・膠原病内科

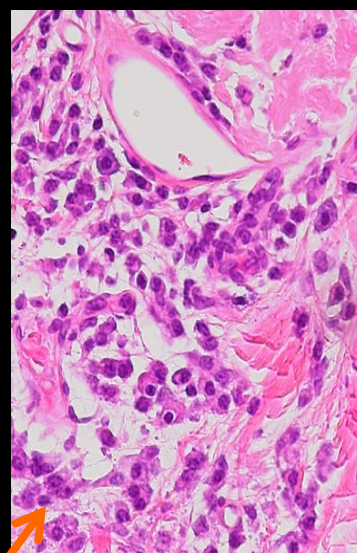
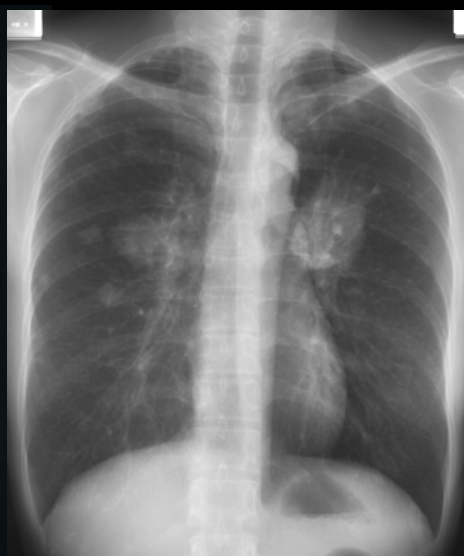症例1:60歳女性



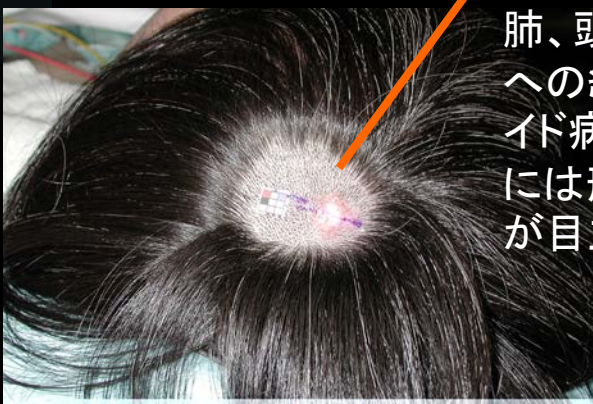SjSの経過中に見出された肺の血節性アミロイド沈着と嚢胞性変化

SjSでのリンパ増殖性病変がALアミロイド前駆蛋白を局所的に産生か?

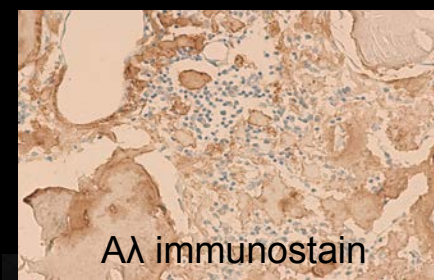
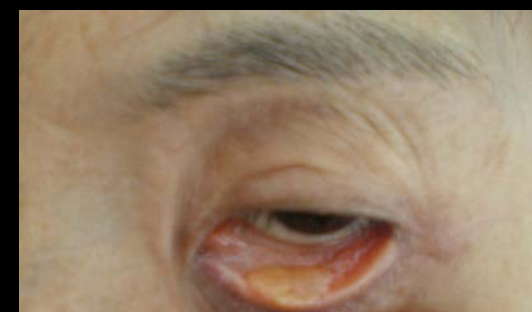症例2:52歳女性



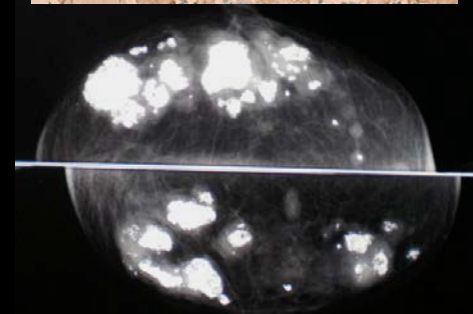
肺、頭皮、胃粘膜への結節性アミロイド病変。病変周囲には形質細胞浸潤が目立つ。



症例3:66歳女性



AL immunostain



眼瞼、乳房内、肺へのALアミロイド沈着