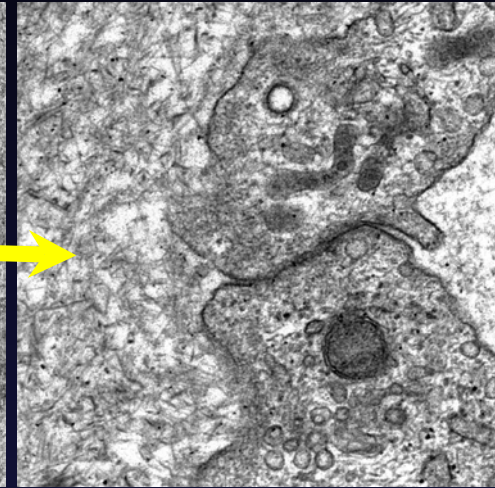
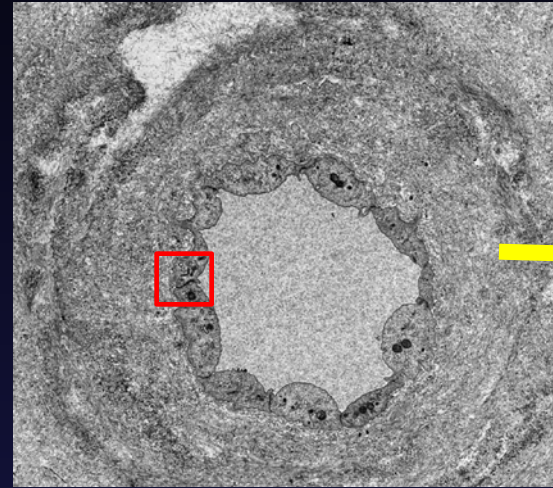
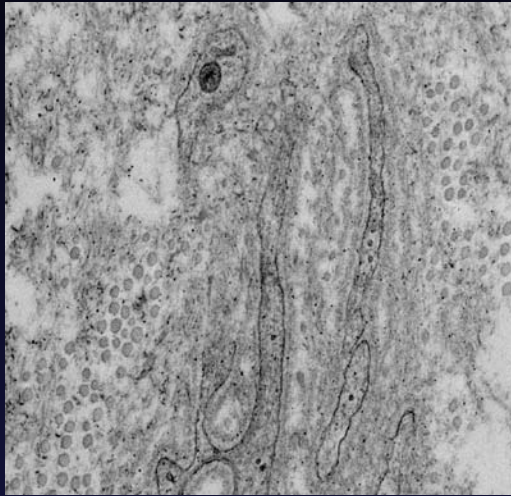


FAP ATTR Val30Metの末梢神経病変の超微形態学的検討

アミロイドとシュワン細胞

神経内鞘の小血管

集積地の
若年発症例



非集積地の
高齢発症例

