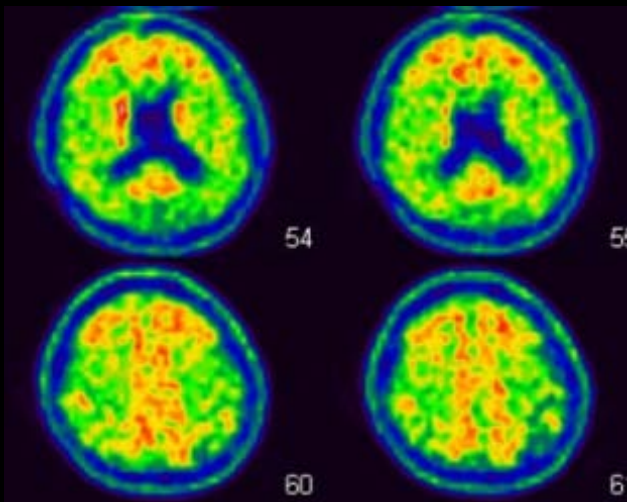


PiB-PETが発症早期診断に有用であった脳アミロイドーシスの2例

(信州大学 池田修一)

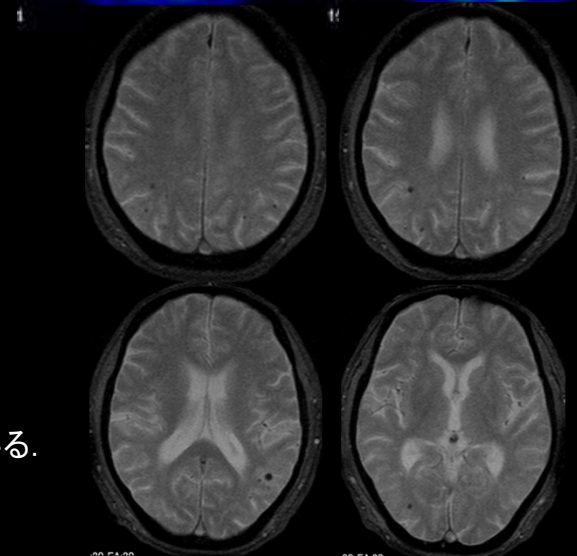
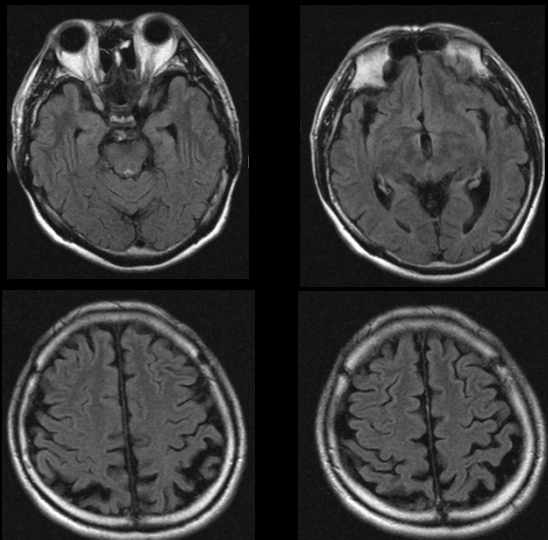
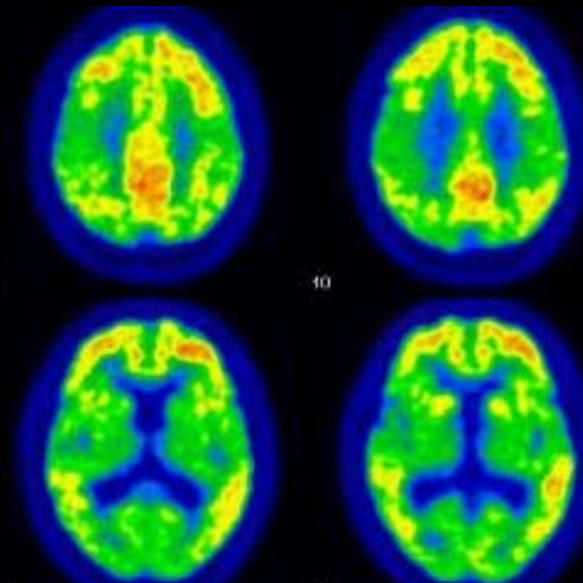
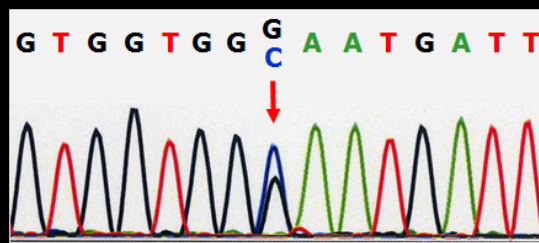
症例1: 48歳, 男性

症例2: 66歳, 男性



Presenilin 1 遺伝子解析結果

c.626G>C (p.Gly209Ala)



- 症例1では, 新規のPSEN 1 変異を認めた.
- 症例2では, 現在AD遺伝子検査を施行している.